



1.1. IDENTIFICATION DES CHATS ET DES CHIENS STÉRILISÉS

L'identification des animaux stérilisés est fortement recommandée par une ou plusieurs des méthodes décrites ci-dessous. Ces moyens, qui sont jugés accessibles, non invasifs et sécuritaires, permettent entre autres d'éviter des situations stressantes telles que la capture ou la chirurgie exploratrice chez des animaux déjà stérilisés. Les techniques sont décrites précisément afin que les marqueurs deviennent connus et utilisés au niveau provincial, tant dans les refuges que dans les établissements vétérinaires.

1.1.1. Tatouage

Le tatouage devrait être effectué chez tout animal stérilisé, chat et chien, femelle et mâle (1-2). Le tatouage est un marqueur unique et permanent associé à une procédure rapide et peu coûteuse. Il permet d'éliminer des doutes associés à une cryptorchidie bilatérale ou à une cicatrice pouvant provenir d'une blessure ou d'une chirurgie abdominale de toute autre nature. De plus, la cicatrice secondaire à une stérilisation pédiatrique est très petite et difficilement visible à l'âge adulte. La couleur verte semble être la plus facile à visualiser (3). La pâte à tatouer verte Ketchum® peut être employée.

Lorsqu'une stérilisation antérieure est suspectée en raison de la présence d'une cicatrice au niveau de l'abdomen ou de l'absence de testicules palpables, nous ne recommandons pas de tatouer l'animal. Le tatouage devrait être réservé uniquement si une laparotomie exploratrice a été effectuée afin de confirmer le statut de l'animal (*voir section 1.2 Techniques chirurgicales pour la stérilisation*).

Localisation du tatouage

- Femelle (*voir photo 1.1.1.*) : parallèlement, tout juste à côté de la plaie de chirurgie.
- Chien (*voir photo 1.1.2.*) : parallèlement, tout juste à côté du prépuce (endroit où aurait lieu l'incision lors d'une laparotomie exploratrice pour une cryptorchidie abdominale).
- Chat (*voir photo 1.1.3.*) : incision paramédiane, tout juste crânialement à la dernière paire de mamelles (à 1-2 cm, parallèlement au lieu d'incision lors d'une laparotomie exploratrice pour une cryptorchidie abdominale).

Technique (3)

- Sous des conditions stériles et lorsque l'animal est sous anesthésie générale ou sédation profonde, après la stérilisation.
 - Une vidéo complète sur la technique est disponible. *Voir vidéo 1.1.1 : Tatouage - technique.*
1. Incision cutanée superficielle sur 2 cm de longueur à l'aide d'une lame de scalpel stérile. L'épaisseur de l'incision comprend l'épiderme et partiellement le derme.
 2. De façon stérile, appliquer l'encre à tatouage (à l'aide du coin de l'indicateur de stérilité ou de l'extrémité émoussée de la lame de scalpel par exemple).
 3. Au besoin, apposer les deux lèvres de la plaie et appliquer une petite goutte de colle chirurgicale.

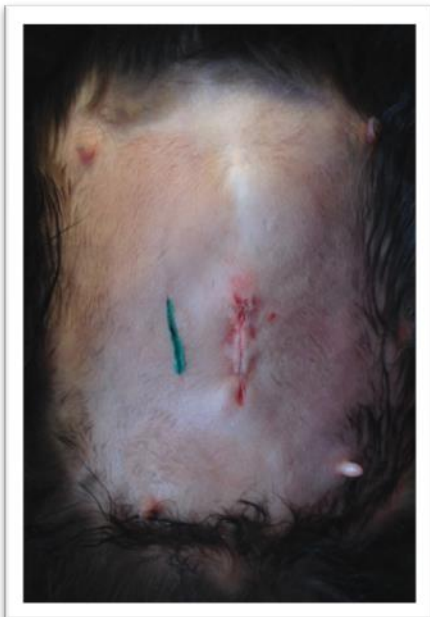

Photo 1.1.1. : Femelle

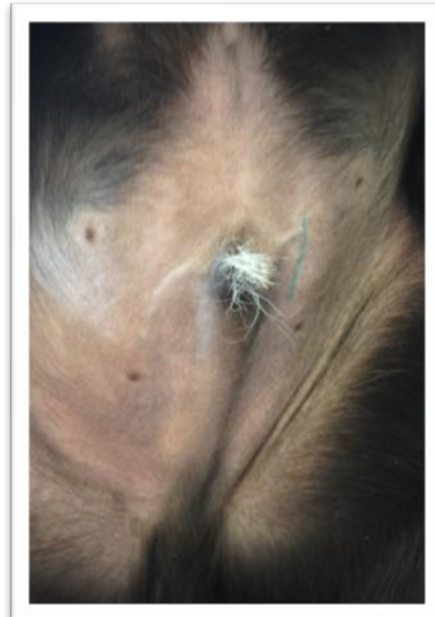


Photo 1.1.2. : Chien mâle

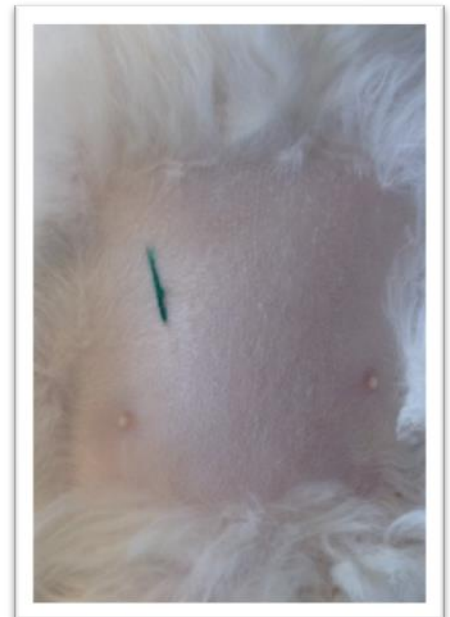

Photo 1.1.3. : Chat mâle



1.1.2. Taille d'oreille

La taille d'oreille est la norme internationale afin d'identifier les chats en liberté et ceux errants qui sont stérilisés (1-2-3-4-5). C'est le seul marqueur permettant de reconnaître un chat stérilisé à distance et ainsi d'éviter le stress vécu lors d'une capture. Il informe également que l'individu fait partie d'une colonie et peut ainsi permettre d'éviter l'euthanasie. En effet, de plus en plus de partenariats sont en place pour permettre de retourner un animal stérilisé (avec oreille taillée) à l'endroit où il a été capturé. Ce marqueur est fortement recommandé pour tout chat errant ou faisant partie d'une colonie extérieure. La technique est rapide et peu coûteuse.

Localisation : oreille gauche.

Technique (3-5)

- Sous des conditions propres et lorsque l'animal est sous anesthésie générale, après la stérilisation.
 - Une incision droite est préconisée par rapport à une incision en "V". La seconde technique laisse davantage place à des doutes lors d'un dommage au pavillon auriculaire (blessure, engelure, etc.) (3).
 - Une vidéo complète sur la technique est disponible. *Voir vidéo 1.1.2 : Taille d'oreille - technique.*
1. Placer une pince hémostatique droite sur l'extrémité distale du pavillon de l'oreille gauche (l'objectif est de retirer 1 cm ou 3/8 de pouce du pavillon et proportionnellement chez le chaton) (*voir photo 1.1.4.*).
 2. Couper, en ligne droite, tout juste distalement à la pince hémostatique. L'utilisation du ciseau peut limiter les saignements par rapport à une lame de bistouri.
 3. Au besoin, appliquer sur la plaie une petite quantité d'un produit à coagulation rapide (le produit Clotisol® fonctionne très bien).
 4. Laisser la pince hémostatique en place quelques minutes. Afin de limiter les saignements, on peut retirer la pince tout juste avant de remettre l'animal dans sa cage (*voir photo 1.1.5.*).




Photo 1.1.4.

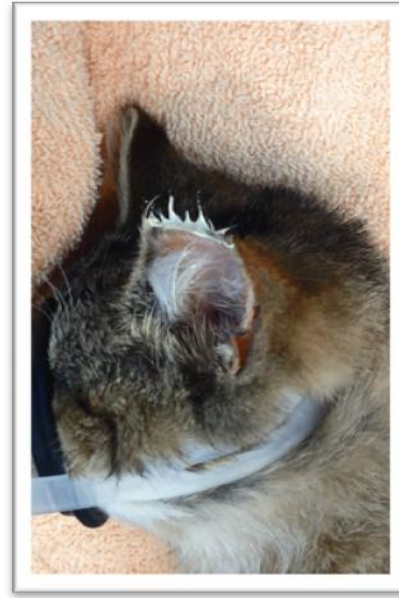


Photo 1.1.5.

1.1.3. Micropuçage

La micropuce est un autre moyen d'identification permanente fortement conseillé. Seul, ce marqueur présente par contre certaines limitations. Chez les chats sauvages, il ne peut remplacer la taille de l'oreille car l'animal doit alors être capturé afin de déterminer son statut. Nous recommandons qu'un animal micropucé soit aussi tatoué afin de pouvoir déterminer rapidement *de visu* son statut.

1.1.4. Certification de stérilisation

Tout propriétaire ou garant d'un animal stérilisé devrait recevoir une attestation de stérilisation (certificat de participation ou certification de stérilisation inséré au carnet de santé) (1).

- Voir Annexe 1 : Exemple d'un certificat de participation.
- Disponible en version Word pour usage personnel suite à certaines modifications (*voir document Word 1.1.1. Certificat de stérilisation*).



1.1.5. Collier avec médaillon

***Méthode recommandée sous certaines conditions**

Ce type d'identification devrait toujours être accompagné d'un marqueur permanent (tatouage et/ou micropuce) en raison des risques de perte. De plus, celui-ci doit être utilisé seulement chez les animaux ayant un propriétaire afin d'effectuer un suivi adéquat de la sécurité du collier. Si ces conditions sont rencontrées, le collier devient un marqueur sécuritaire et facilement identifiable pour tous (10). Étant donné l'existence des quatre autres marqueurs discutés plus haut, le collier avec médaillon est davantage recommandé pour identifier un animal avec propriétaire plutôt qu'un animal stérilisé (*voir section identification des chats et des chiens avec propriétaire : en construction*).

1.1.6. Étiquette d'oreille

***Méthode non recommandée**

Méthode non recommandée en raison des risques de perte du marqueur et des risques de blessures et d'infection (3-5).



ANNEXE 1 : Exemple d'un certificat de participation

Le projet ChATS (Chats Abandonnés, Traités et Stérilisés)
 Faculté de médecine vétérinaire
 3200, rue Sicotte, St-Hyacinthe
 450-773-8521 poste 8550

PROGRAMME DE STÉRILISATION CIBLÉE- CERTIFICAT DE PARTICIPATION

DOSSIER	F-	NOM		DATE	
POIDS (Kg)		SEXE	MÂLE <input type="radio"/> FEMELLE <input type="radio"/>	COULEUR	
RACE	DOMESTIQUE	P.C. <input type="radio"/>	P.L. <input type="radio"/>	P.S-L. <input type="radio"/>	

Ce document certifie que l'animal ci-haut décrit a reçu des soins vétérinaires dans le cadre du Projet ChATS, programme de stérilisation ciblée du Refuge de la faculté de médecine vétérinaire de l'Université de Montréal. Ce projet vise à soigner et stériliser des chats abandonnés et sans propriétaire.

PROCÉDURES EFFECTUÉES

CHIRURGIE DE STÉRILISATION	CASTRATION <input type="radio"/> OHE <input type="radio"/>	AUTRE :
IDENTIFICATION	TATOUAGE ABDOMEN <input type="radio"/>	TAILLE 1/3 DISTAL OREILLE GAUCHE <input type="radio"/>
VACCINATION	VACCIN PRC, SC, MTd <input type="radio"/>	VACCIN ANTI-RABIQUE, SC, MPd <input type="radio"/>
ANTIPARASITAIRE TOPIQUE	ADVANTAGE MULTI 9 <input type="radio"/> 18 <input type="radio"/>	AUTRE :
ANTIBIOTIQUE INJECTABLE	CONVENIA 0.1 ml/kg, SC <input type="radio"/>	
NOTES :		

RECOMMANDATIONS GÉNÉRALES

S'assurer de garder l'animal dans un endroit sécuritaire et tempéré pour toute la période de réveil.
 S'assurer que l'animal ait accès à de l'eau fraîche et de la nourriture rapidement suite à son réveil complet.
 S'assurer que l'animal est **complètement réveillé et alerte** avant la relâche au site de capture, le cas échéant.
 Pour les animaux relâchés, il est important d'offrir un abri sec (vent, pluie) et un accès à de la nourriture/eau.
 N'hésitez pas à nous contacter si vous avez des questions ou inquiétudes, ou si l'état de l'animal se détériore dans les jours suivants la chirurgie (saignement, écoulement à la plaie chirurgicale, abattement, manque d'appétit, etc.)

RECOMMANDATIONS SPÉCIFIQUES

- Donner l'analgésie post-opératoire, tel que prescrit. Débuter le traitement demain.
- Donner les antibiotiques, tel que prescrit.
- Donner les autres médicaments, tel que prescrit.
- Une réévaluation est prévue le :

Commentaires :

Dr XXX m.v. # permis

Dr YYY m.v. # de permis

Dr ZZZ m.v. # de permis



1.1.7. Bibliographie

- 1- Newbury, S., K. Blinn, M., Bushby, P.A. *et al.* (2010). Recommandations de normes de soins pour refuges animaliers (*disponible en ligne*)
- 2- L. Looney, A., W. Bohling, M., A. Bushby, P. *et al.* « The Association of Shelter Veterinarians Veterinary Medical Care Guidelines for Spay-neuter Programs », *JAVMA*. [en ligne]. Vol 233, No. 1 (July 1, 2008). <http://avmajournals.avma.org/doi/pdfplus/10.2460/javma.233.1.74> [page consultée le 15 janvier 2014].
- 3- Miller, L., Zawistowski, S. (2013). *Shelter medicine for veterinarians and staff*. (2e éd.). Ames, Iowa : Wiley-Blackwell. p. 636 (tatouage), p.683-684 (taille d'oreille).
- 4- Cuffe, D.J., Eachus, J.E., Jackson, O.F., *et al.* « Ear-tipping for identification of neutered feral cats », *Veterinary Record*. 112 (1983 Feb 5), p. 129. (*disponible sous réserve*)
- 5- Alley Cat Allies. Feral cat protocol : ear tipping. [en ligne] <http://www.alleycat.org/document.doc?id=384> [page consultée le 15 janvier 2014].
- 6- Alley Cat Allies (2005). Eartipping : feral cat identification protocol. [en ligne] <http://www.nycferalcat.org/Eartipping.pdf> [page consultée le 15 janvier 2014].
- 7- Feral cat spay/neuter project (2007). Tattooing Female Cats. [en ligne] http://feralcatproject.org/documents/ocm/ocm_procedures/ocm_proc_prep_tattoo.pdf [page consultée le 15 janvier 2014].
- 8- Davis, F.L. « Tattoo identification of spayed or neutered dogs and cats », *JAVMA*. Vol 179, No. 12 (1981 Dec 15), p. 1421-2. (*disponible sous réserve*)
- 9- Kahler, S.C. « Tattoo identification eliminates possibility of initiating repeat spay/neuter surgery », *JAVMA*. Vol 207, No. 9 (1995 Nov 1), p.1149 et p. 1154. (*disponible sous réserve*)
- 10- Lord, K.L., Griffin, B., Slater M.R., Levy, J.k. (2010). « Evaluation of collars and microchips for visual and permanent identification of pet cats », *JAVMA*, Vol 237, No. 4, August 15, p. 387-394

Dernières modifications effectuées le : 07-01-2016